


“Áscari en Colédoco”

Dr. Juan Diego Sigüenza Rojas

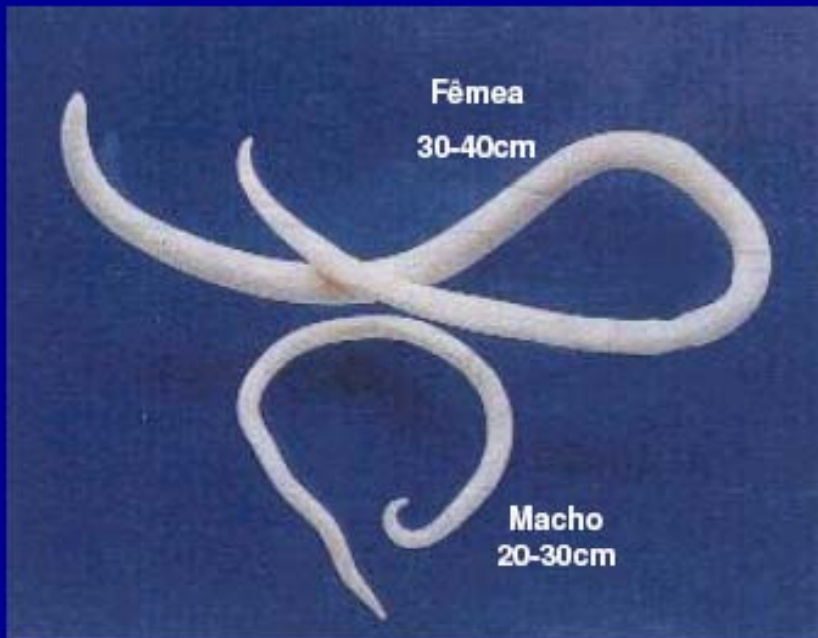
Agosto

2007



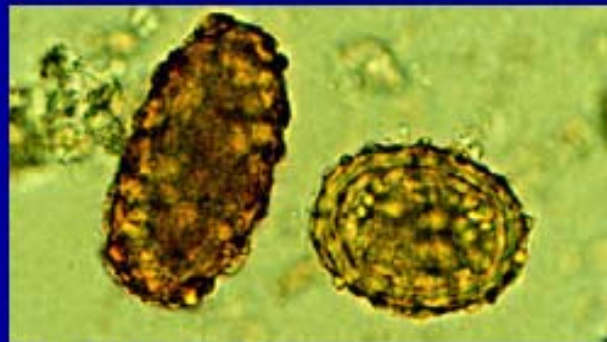
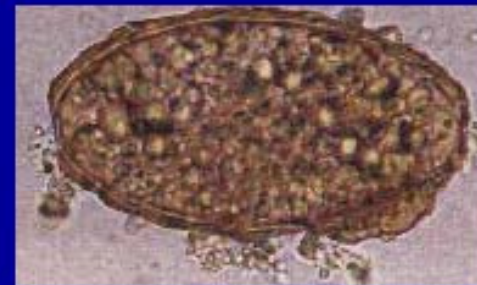

Ascaris lumbricoides
Ascariíase

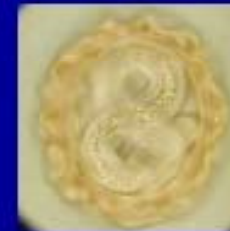

Fêmea
30-40cm

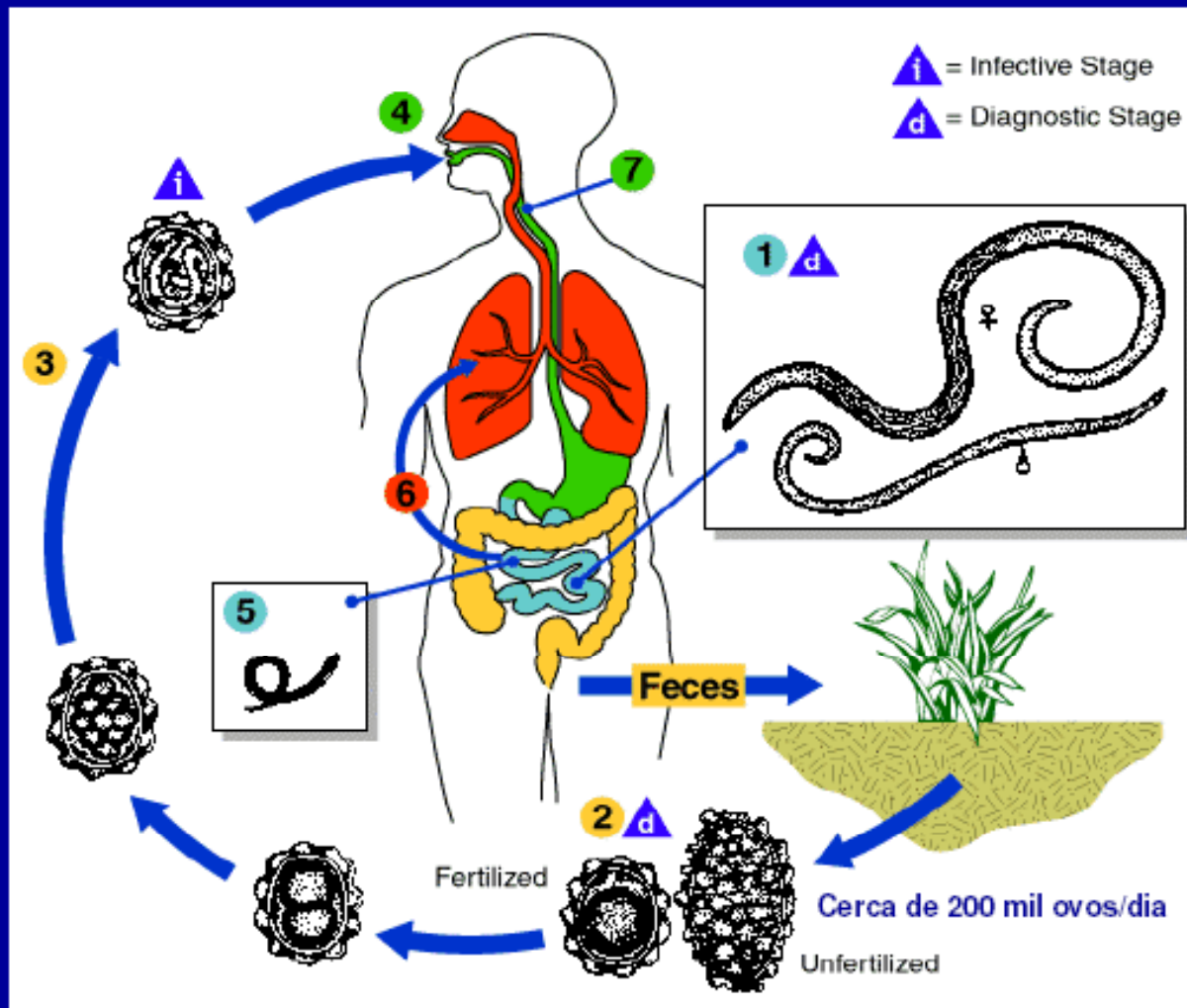
Macho
20-30cm



Ovos - 50µm



Ascaris lumbricoides – ciclo evolutivo



Ascaridíase - Transmissão

Ingestão:

- Água
- Alimentos
- Contaminação das mãos
- Contaminação do ambiente domiciliar e peridomiciliar



Ascaridíase - Sinais e Sintomas

Período de incubação – 60 dias

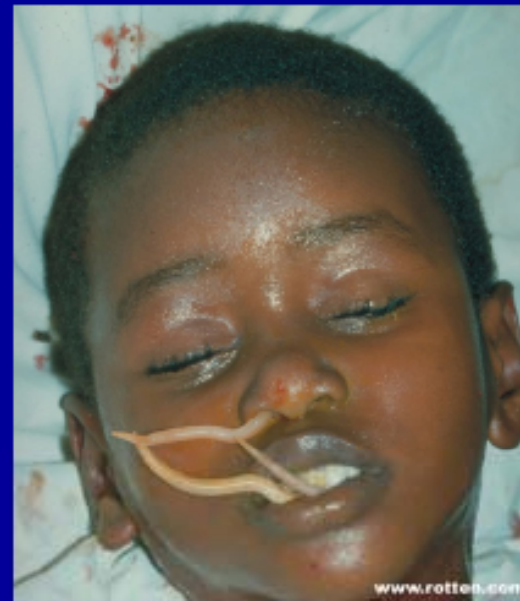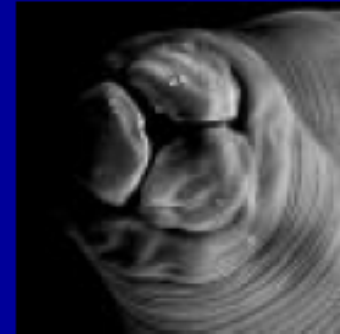Larvas – ciclo pulmonar ou de Loos

- Tosse seca
- Febre
- Dificuldade respiratória
- Irritação brônquica
- Diagnóstico difícil

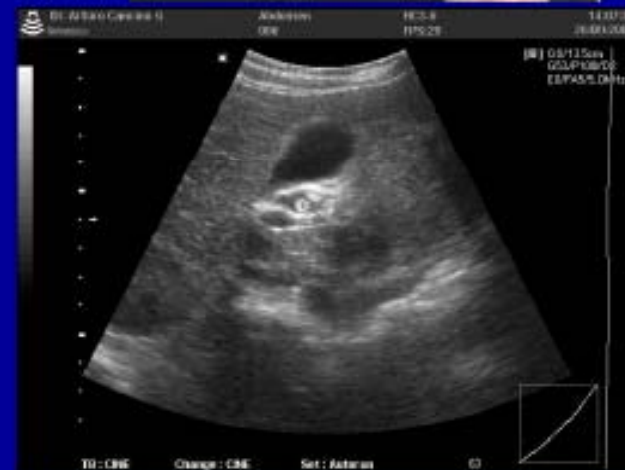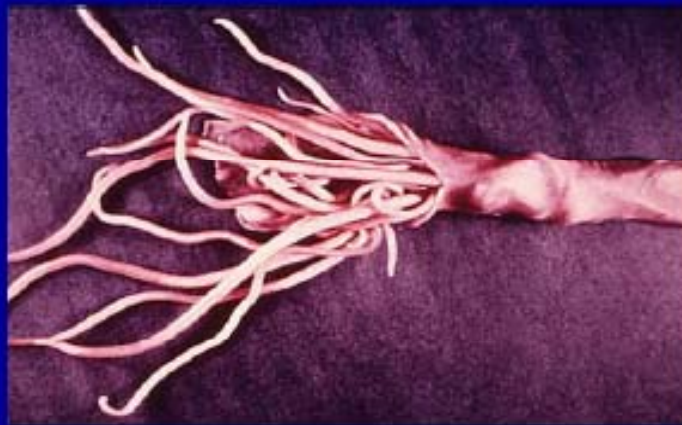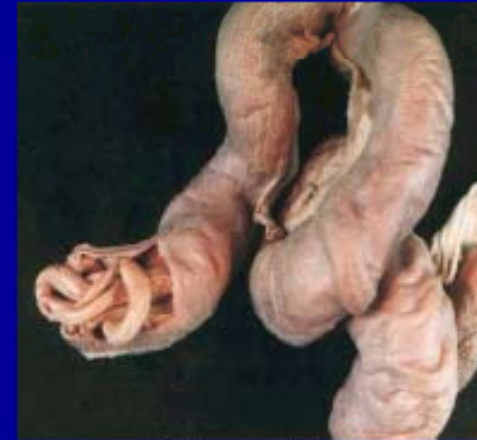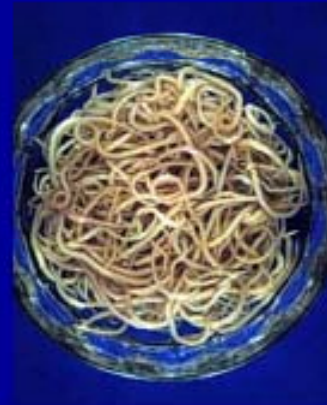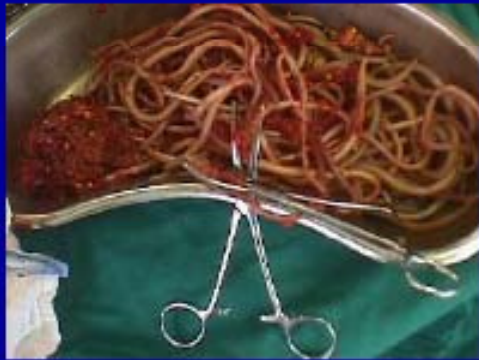Ascaridíase - Sinais e Sintomas

Vermes Adultos:

- Assintomáticos (maioria)
- Diarréia
- Vômito
- Espoliação nutricional
- Convulsão
- Urticária
- Oclusão intestinal
- Localização ectópica



Ascaridíase – Patogenia - hiperinfecção



Ascaris no colédoco

Ascaridíase - Tratamento

- Dieta rica e de fácil absorção;

Principais Medicamentos:

- Tetramizole (Tetramizotil, Ascarotrat): 80mg e 150mg em dose única para crianças e adultos, respectivamente;

- Levamizole (Ascaridil): mesma posologia. Contra-indicado para gestantes e transplantados (imunostimulante)

- Mebendazol (Panthelmim, Panfugan, Sirben, Necamim, Vemirax, etc): líquida ou comprimido; 100mg/2x/dia durante 3dias. Repetir após 20 dias, pois não atua sobre larvas;

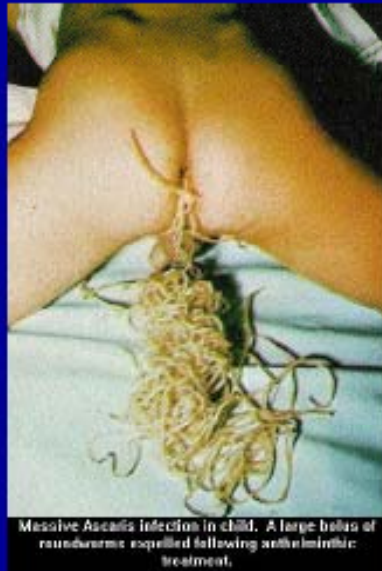- **Albendazol**

- **Revectina**

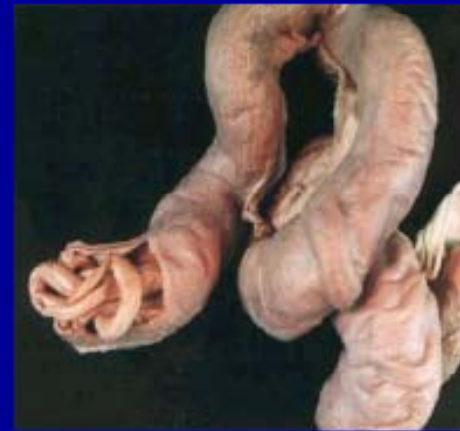

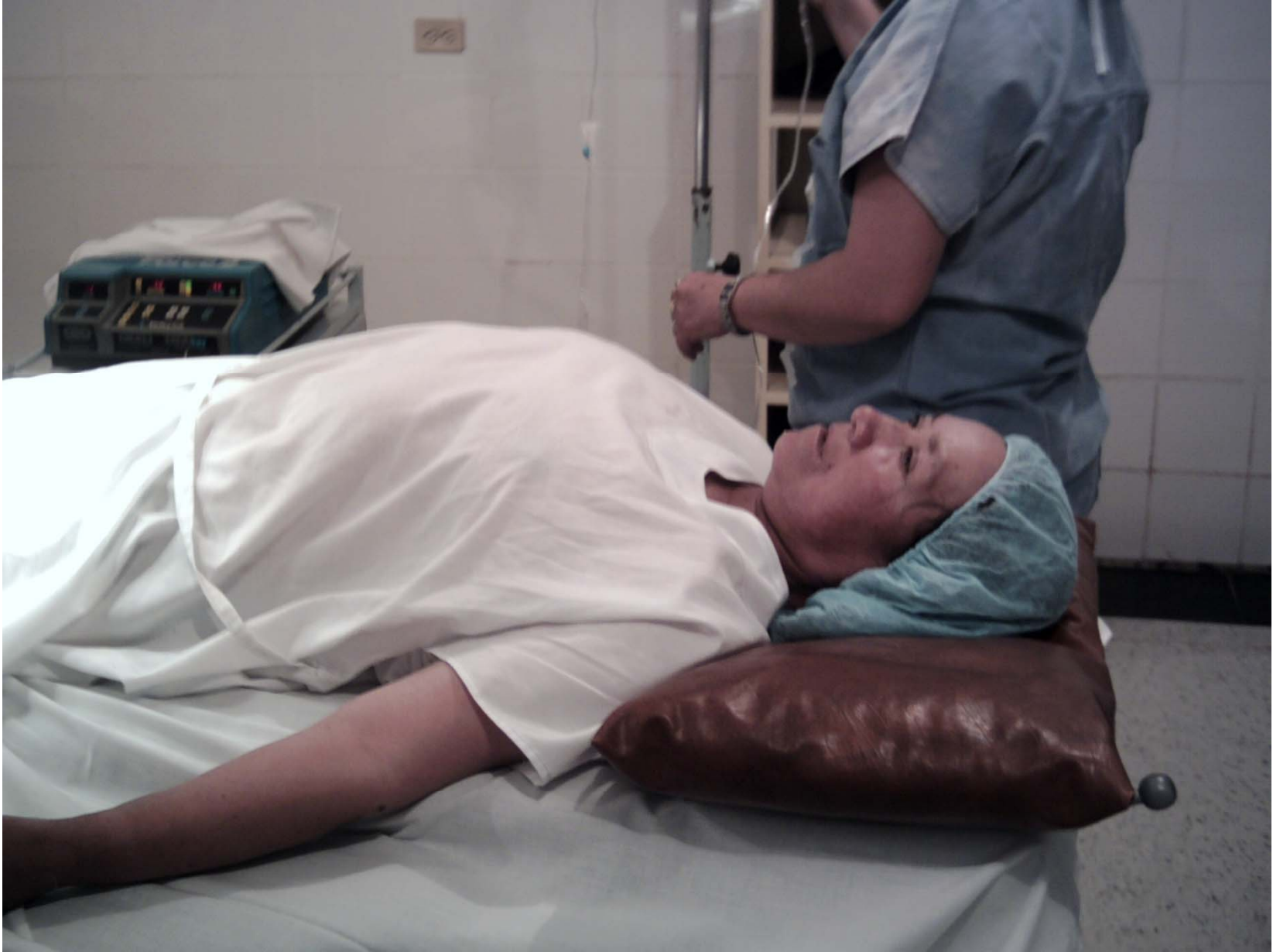Ascariíase – Tratamento Oclusão

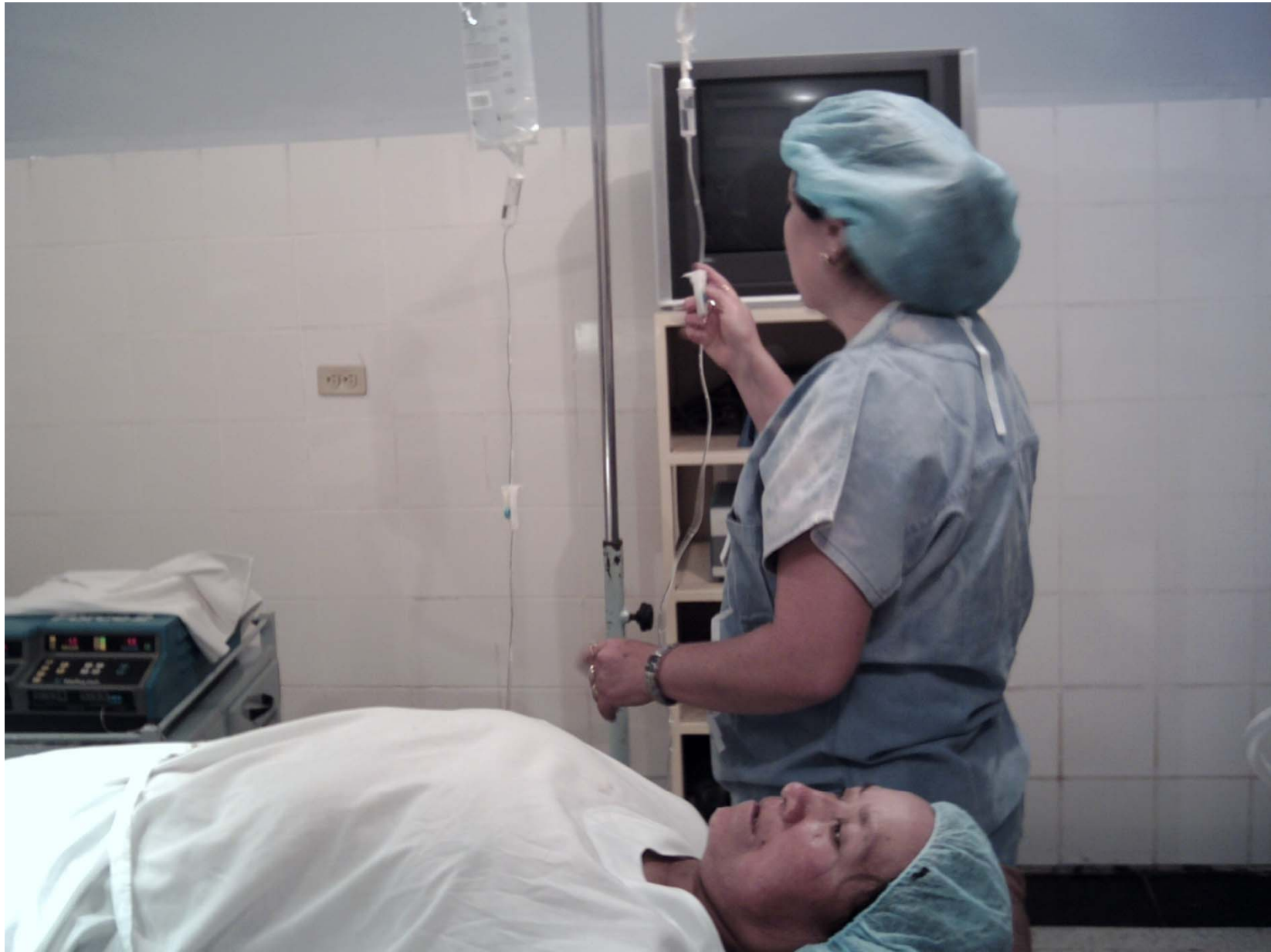- Paciente em jejum;
- Passar sonda nasogástrica:
piperazina (100mg/Kg) + 50ml óleo mineral
(fármaco contra-indicado na gravidez e insuficiência renal)
- Intervenção cirúrgica

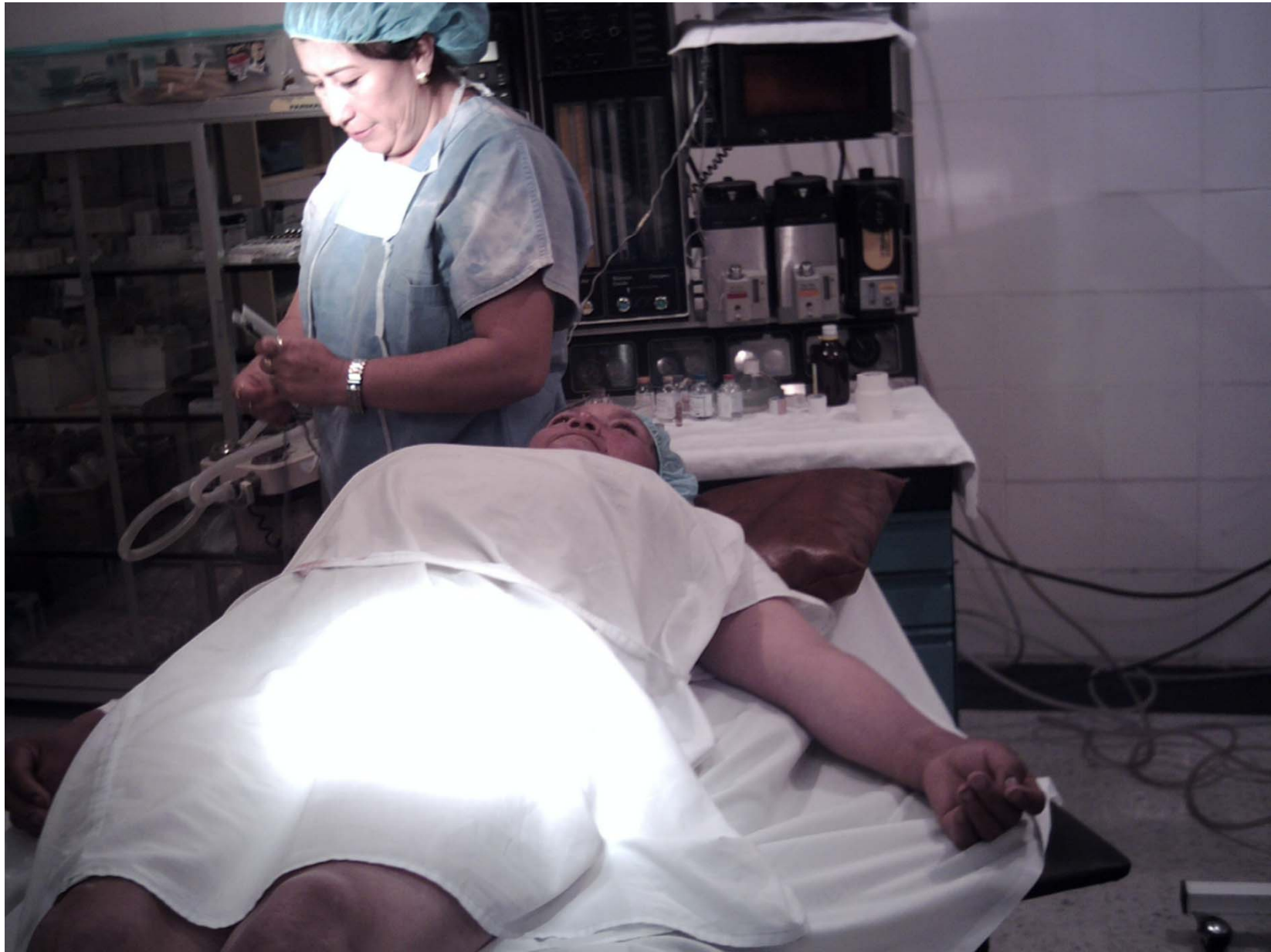

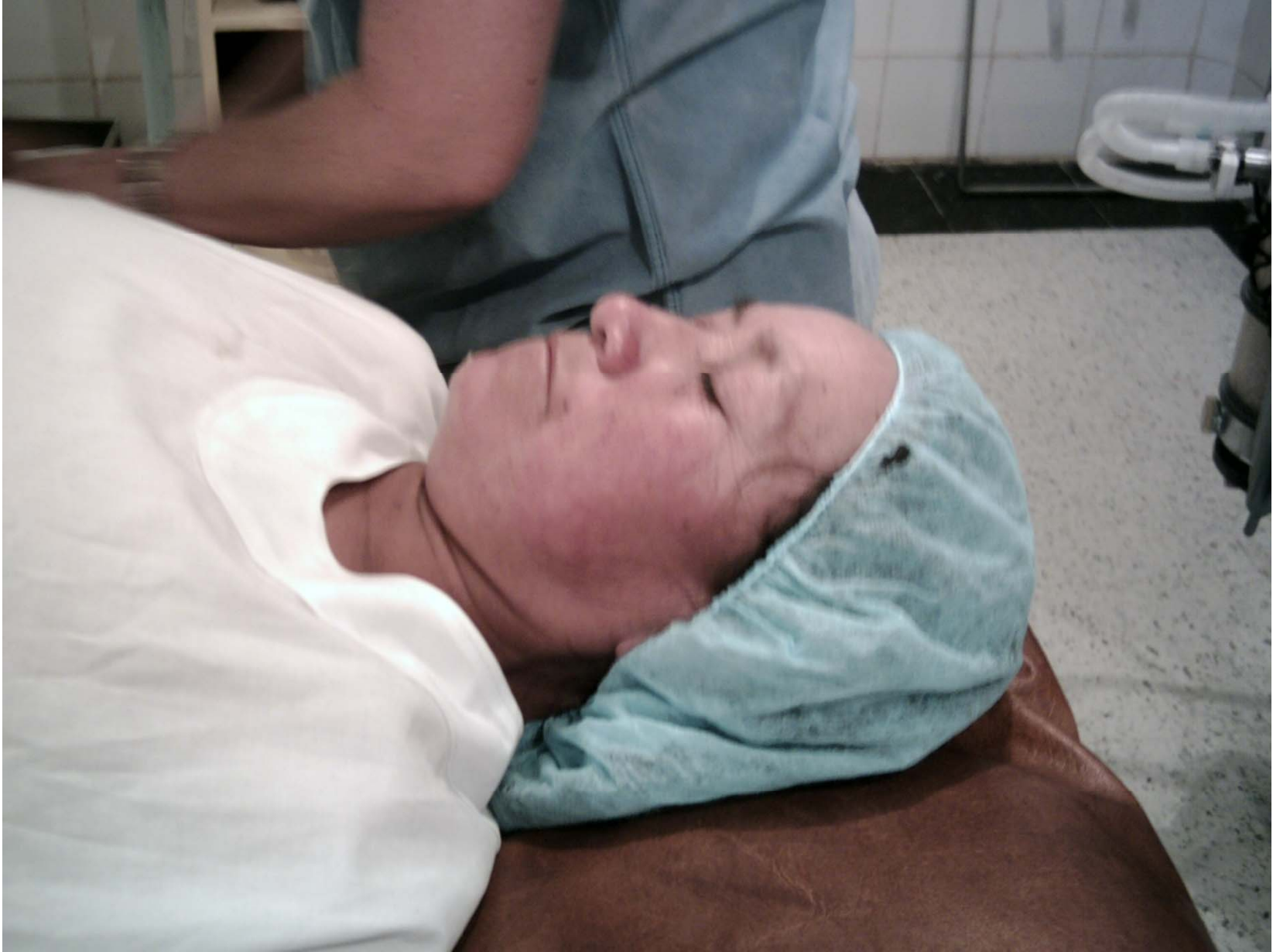Massive Ascaris infection in child. A large ball of roundworms expelled following anthelmintic treatment.

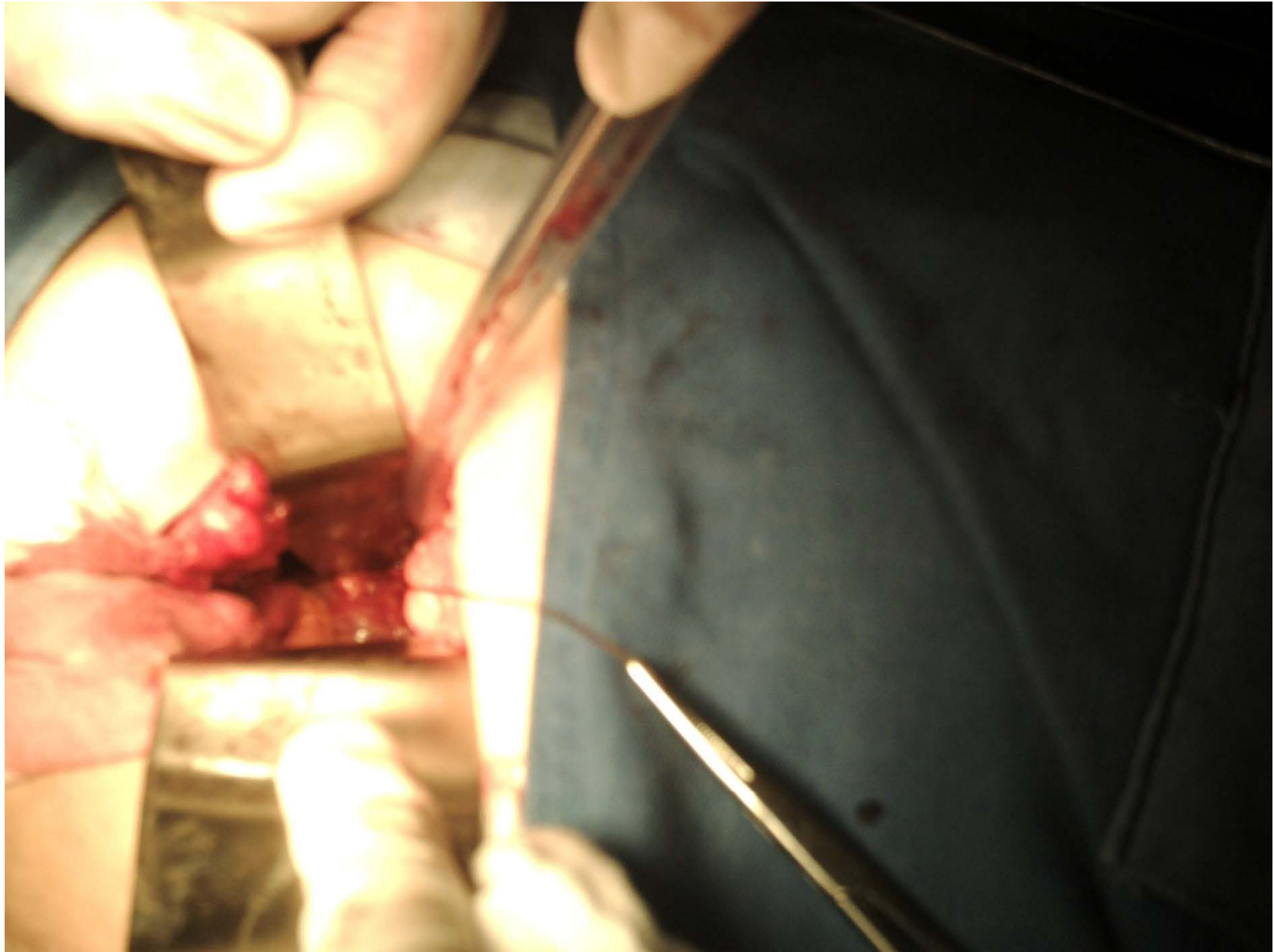


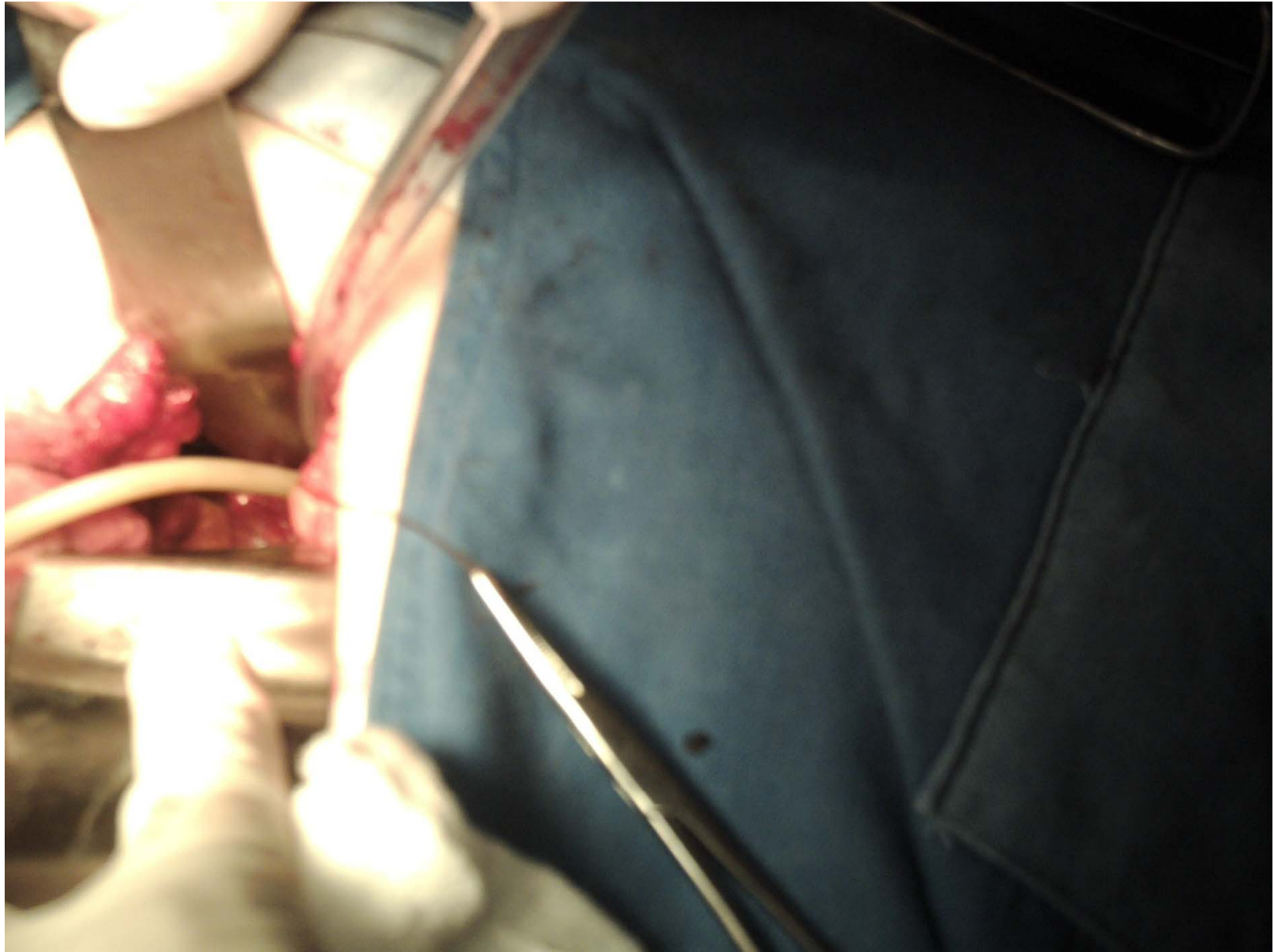


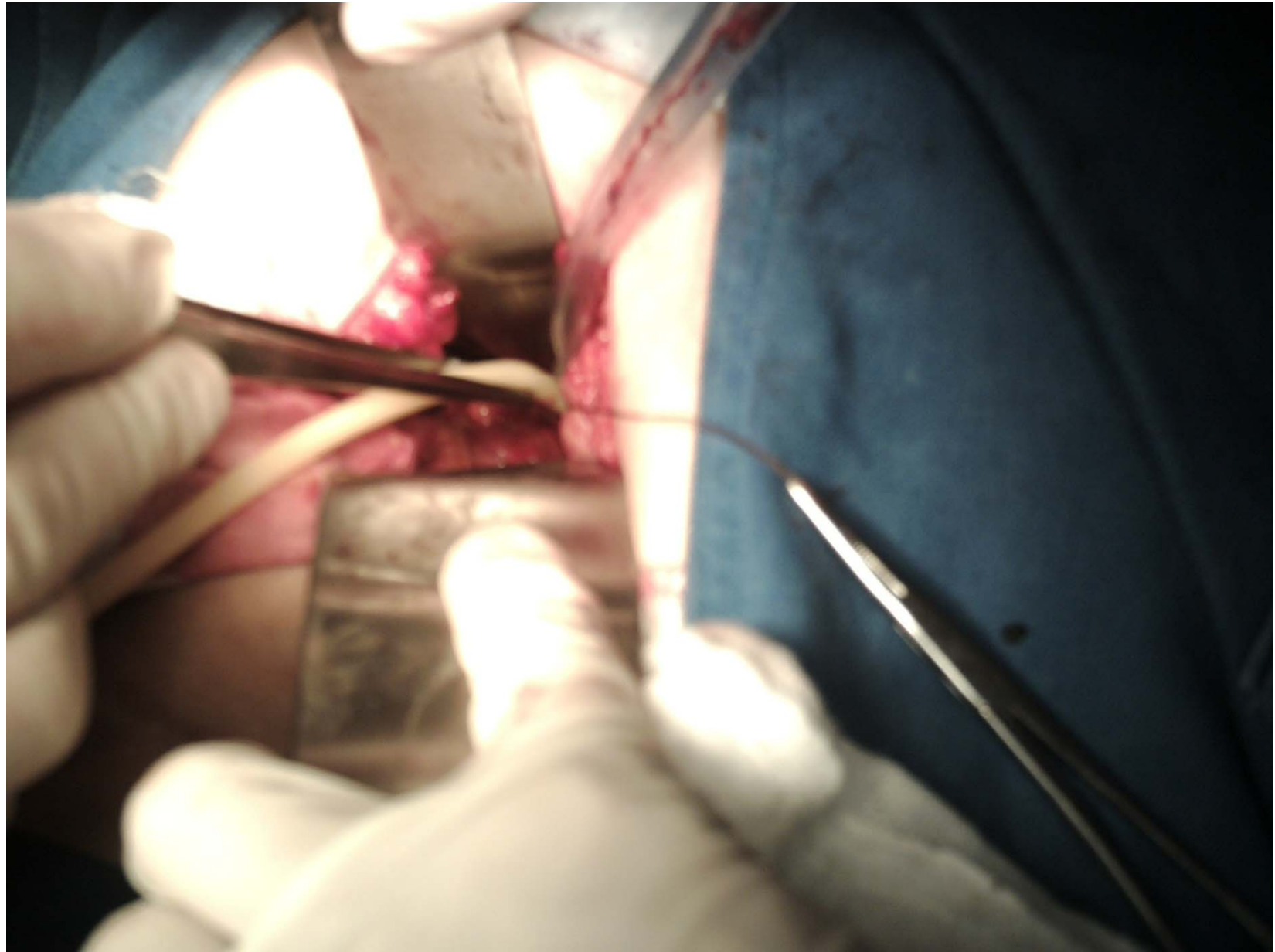








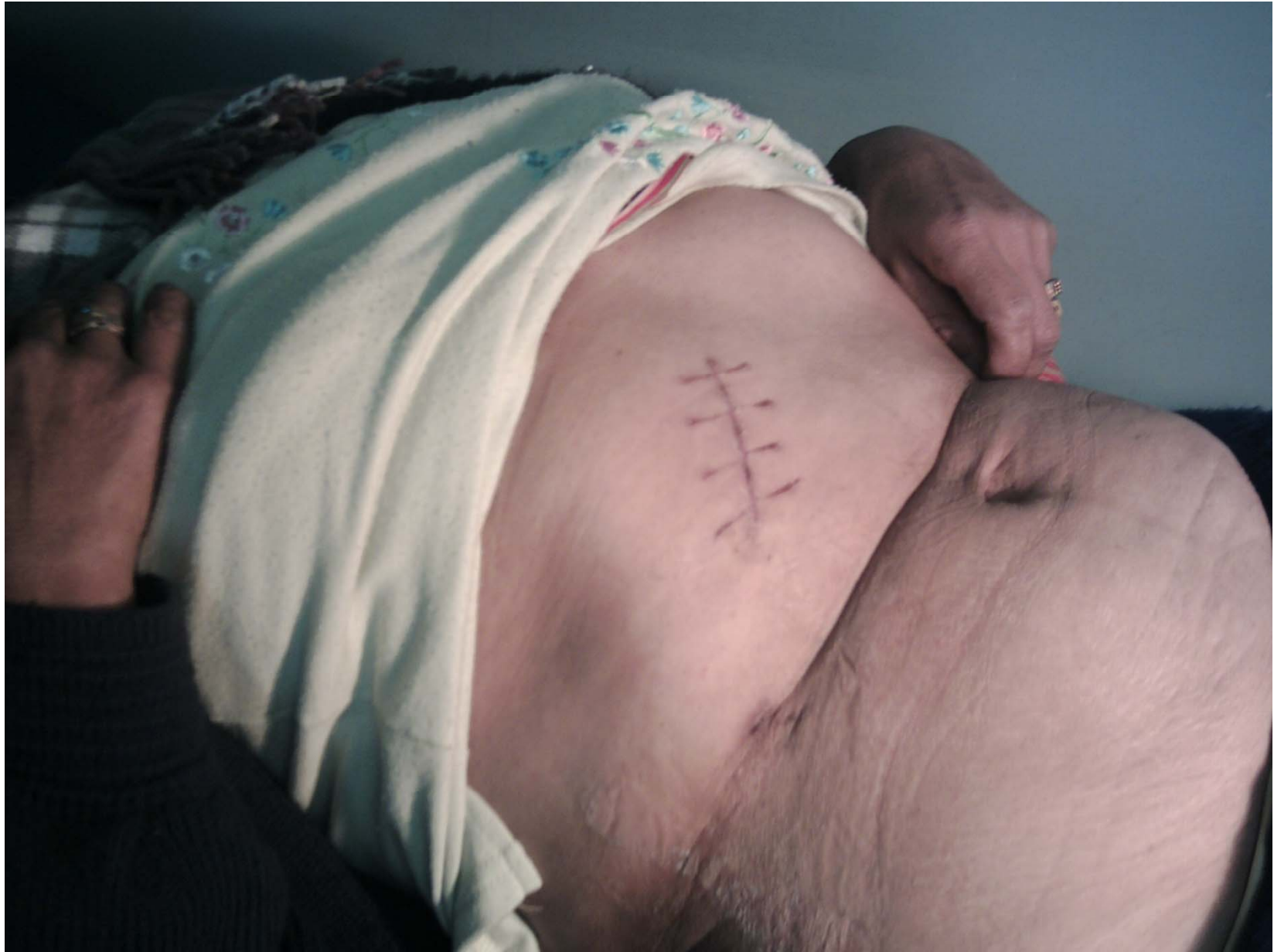


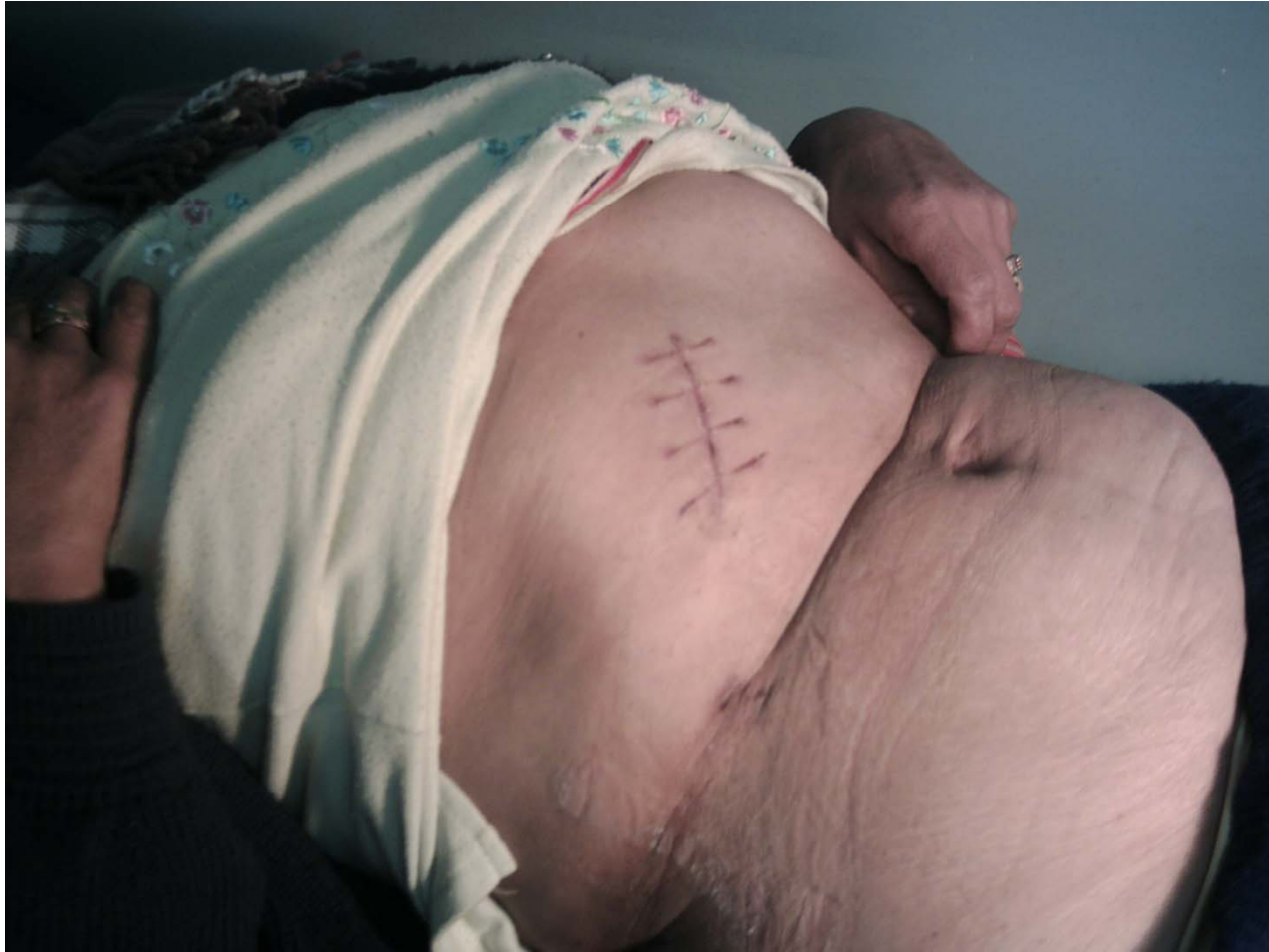


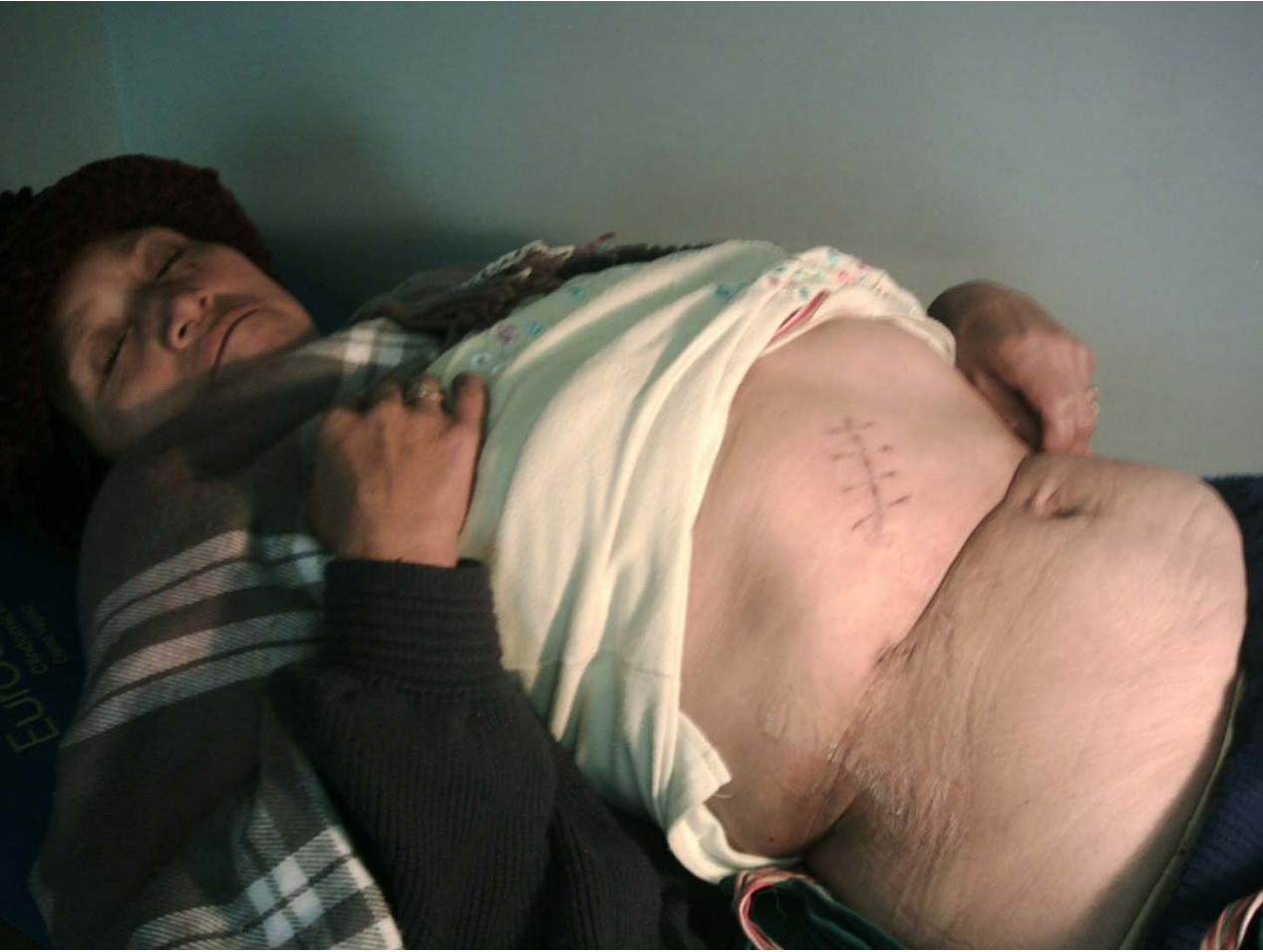


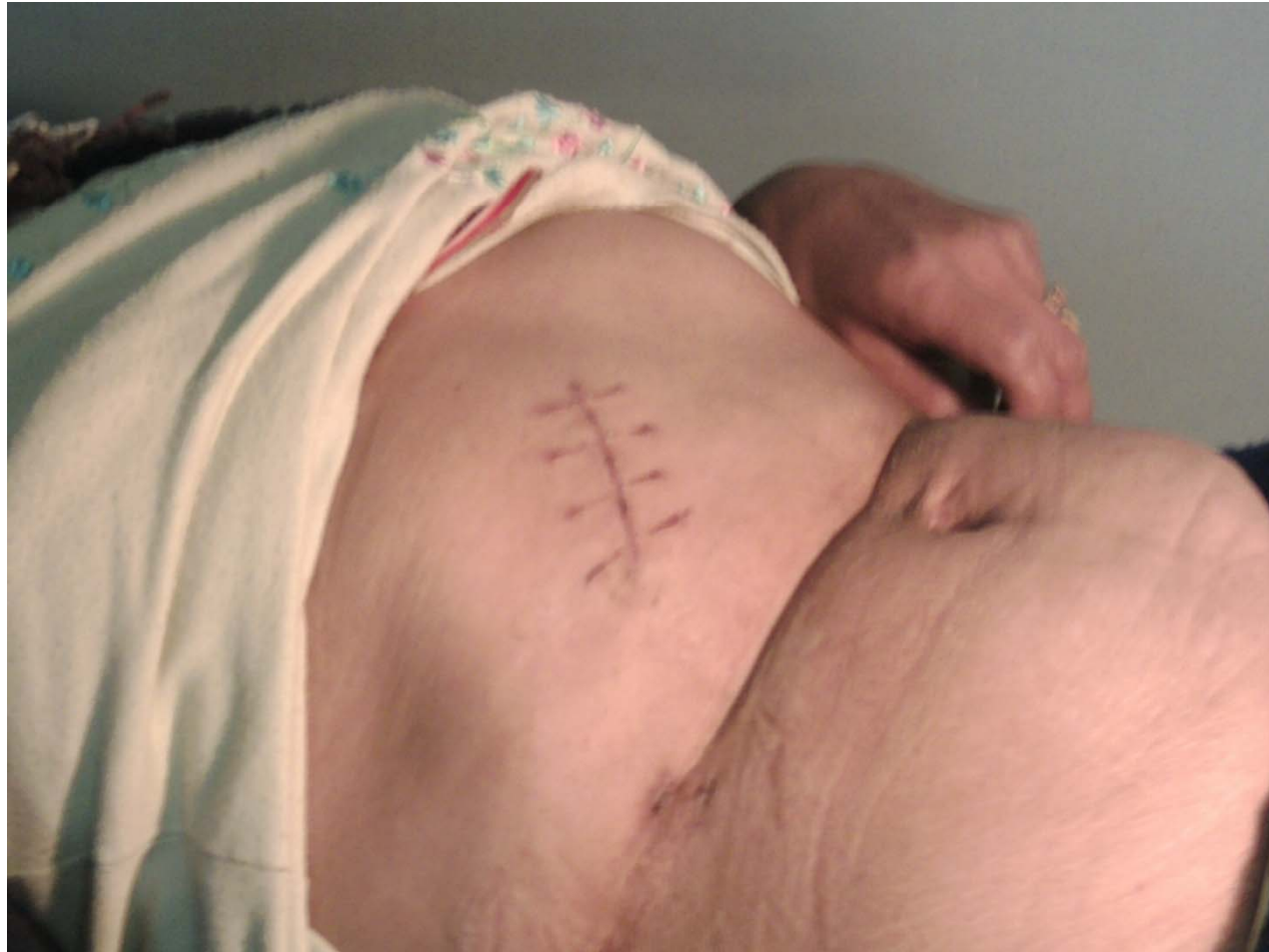


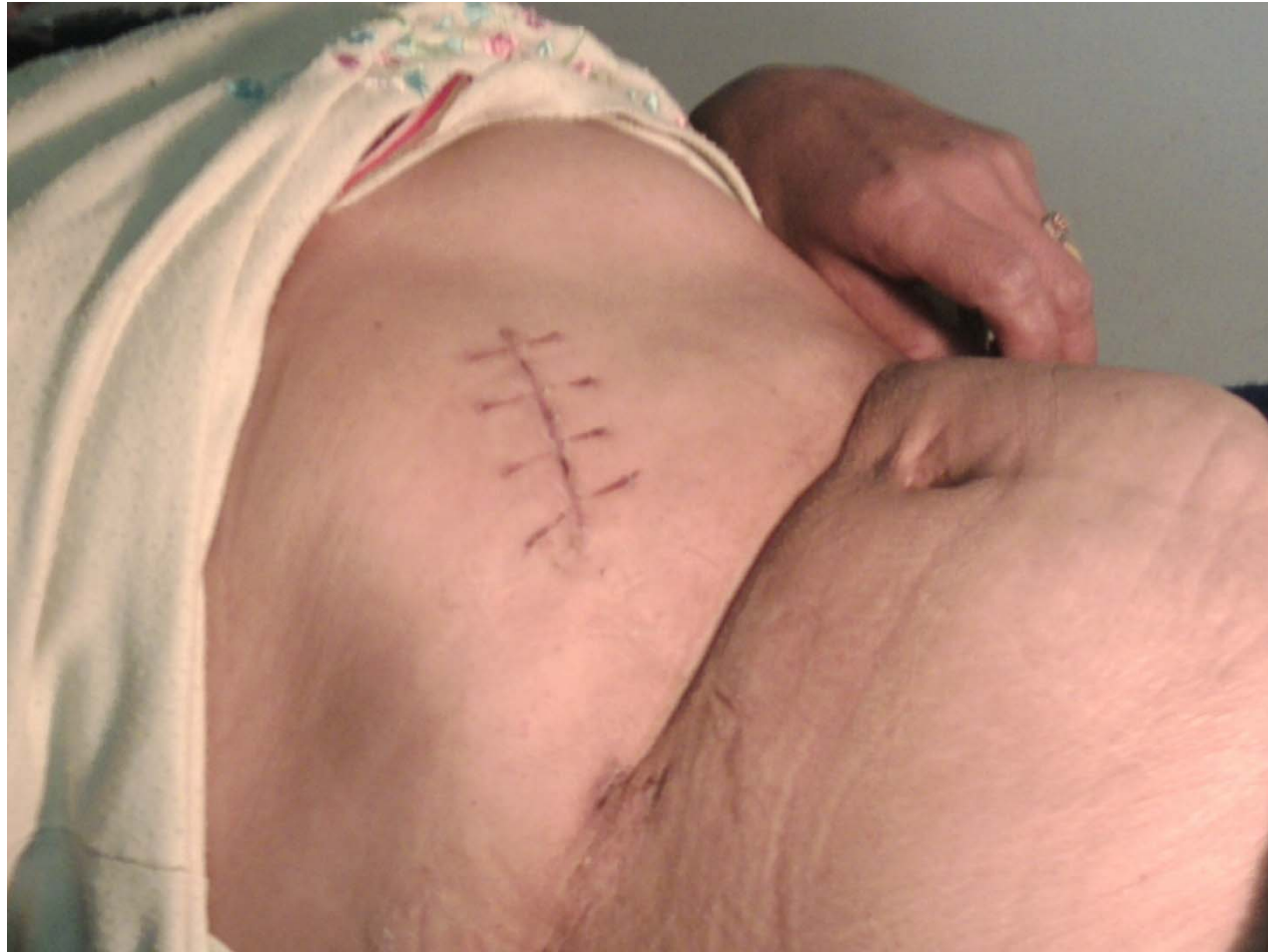


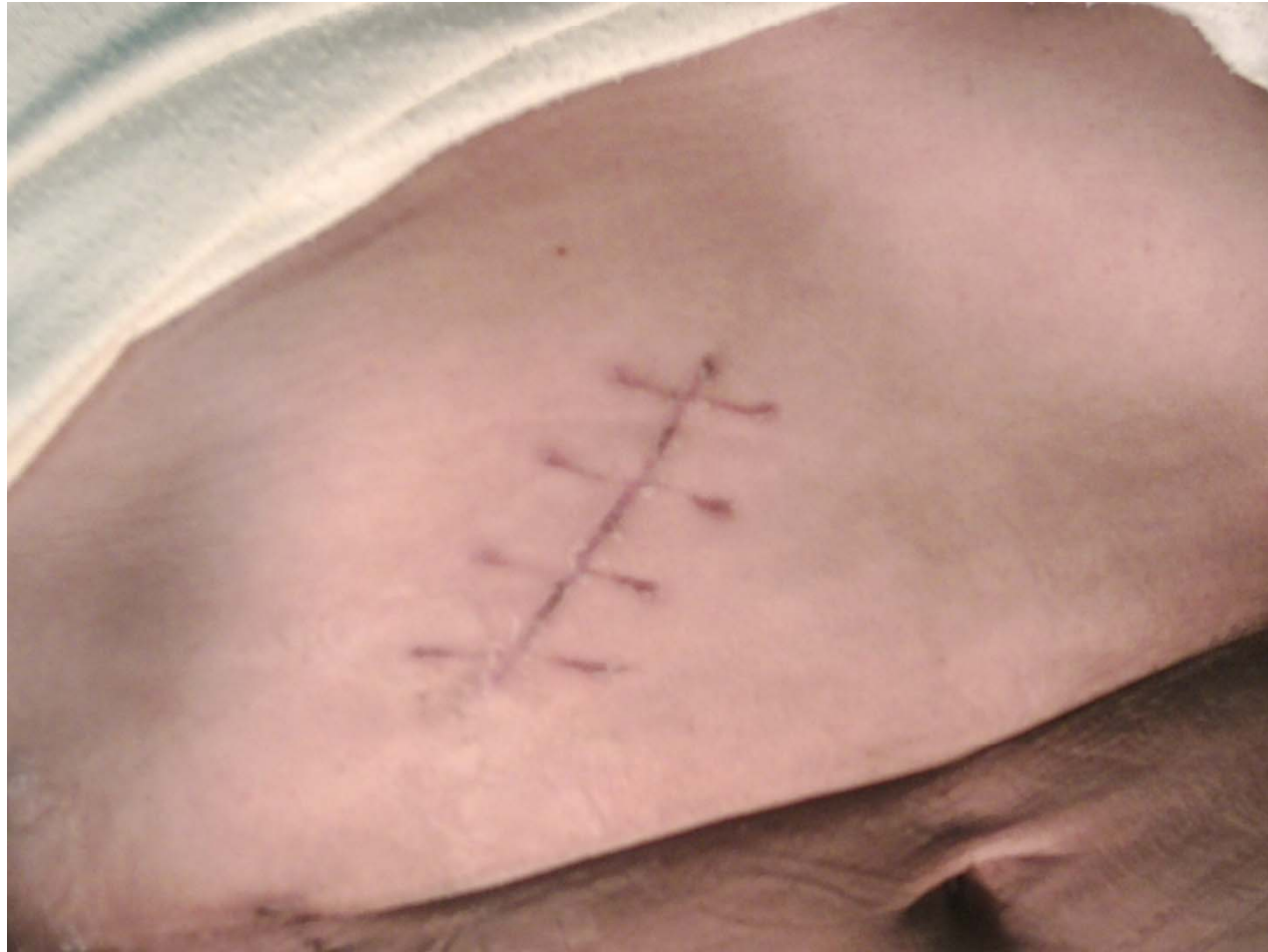


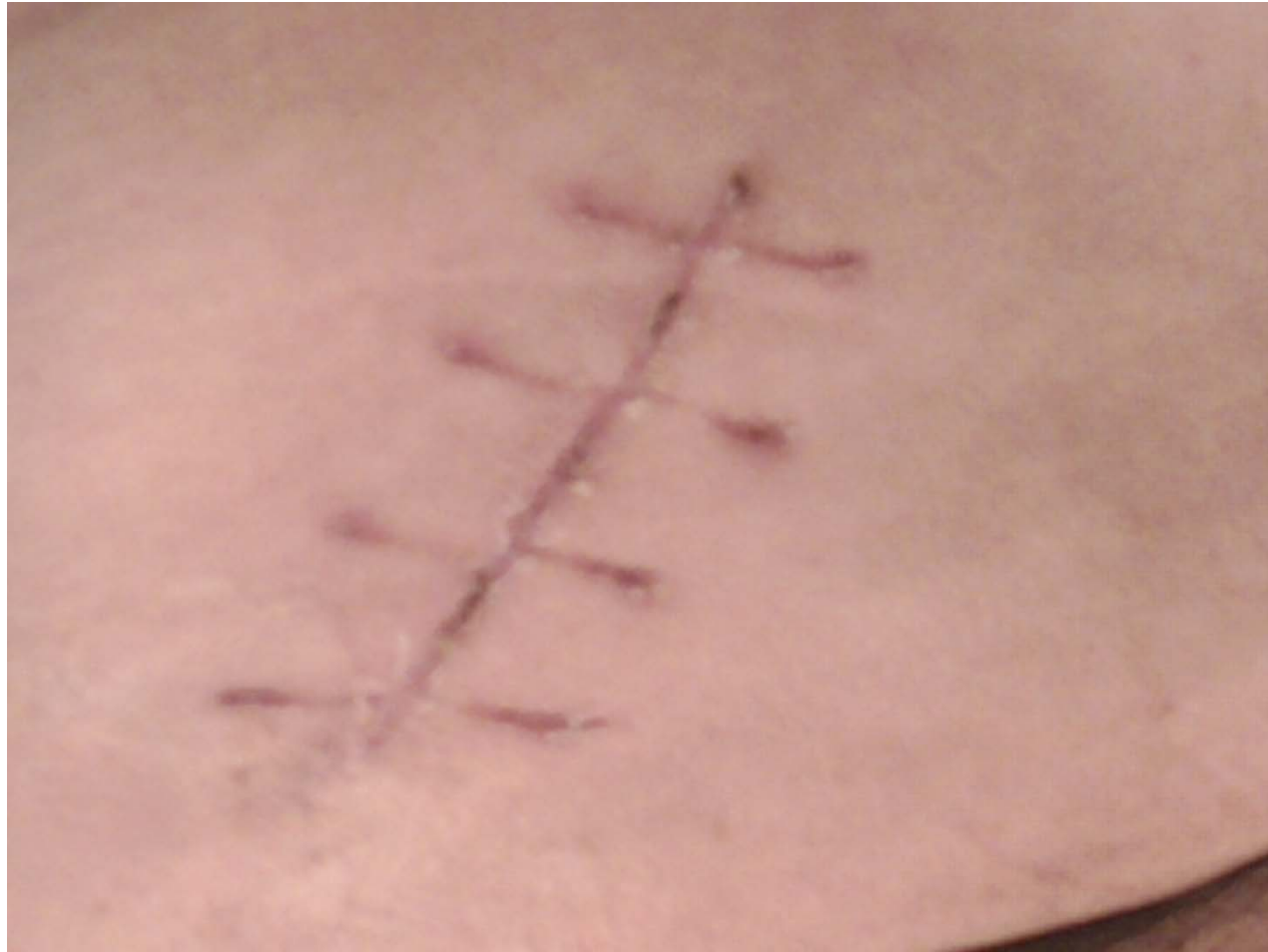


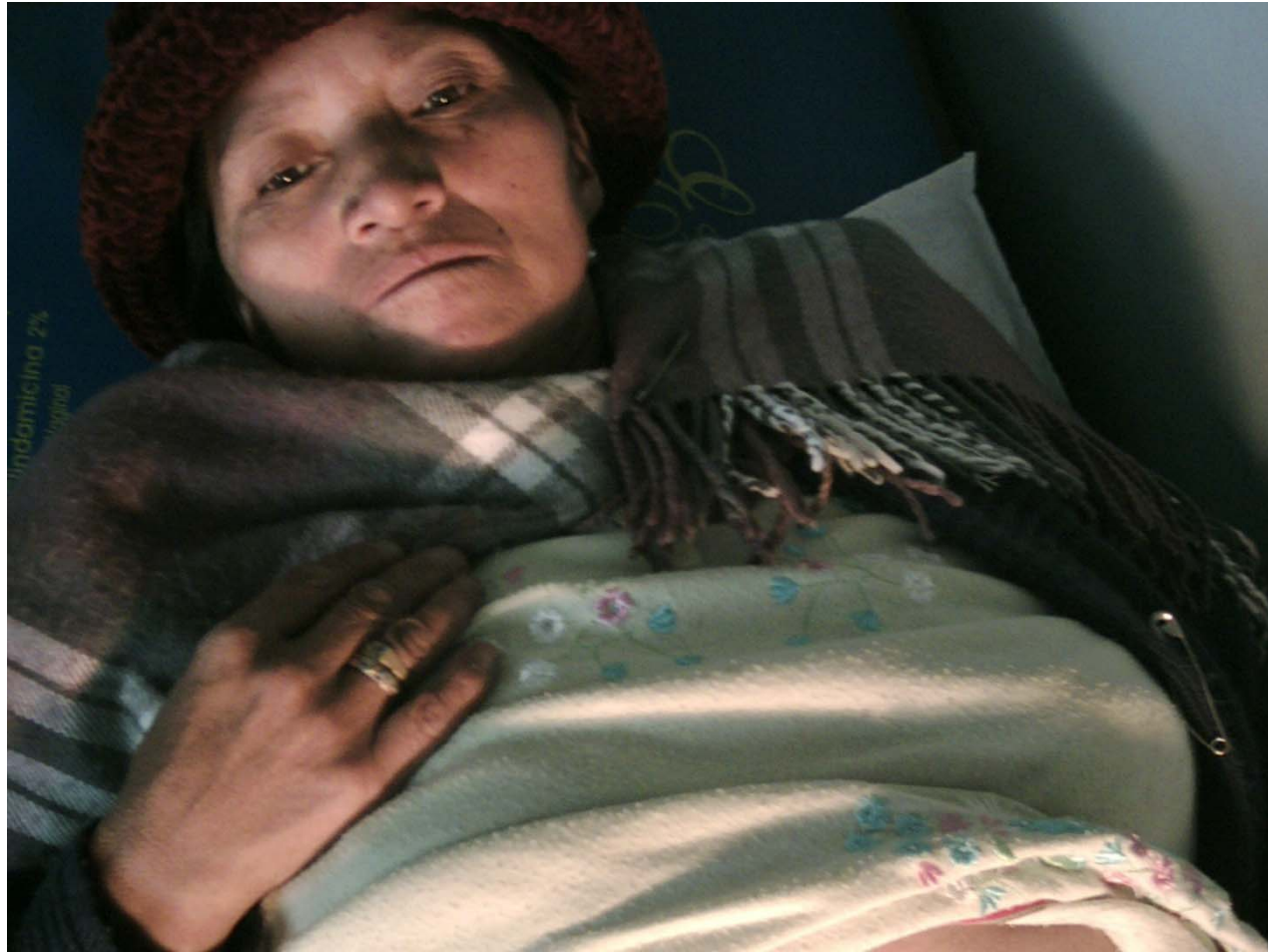


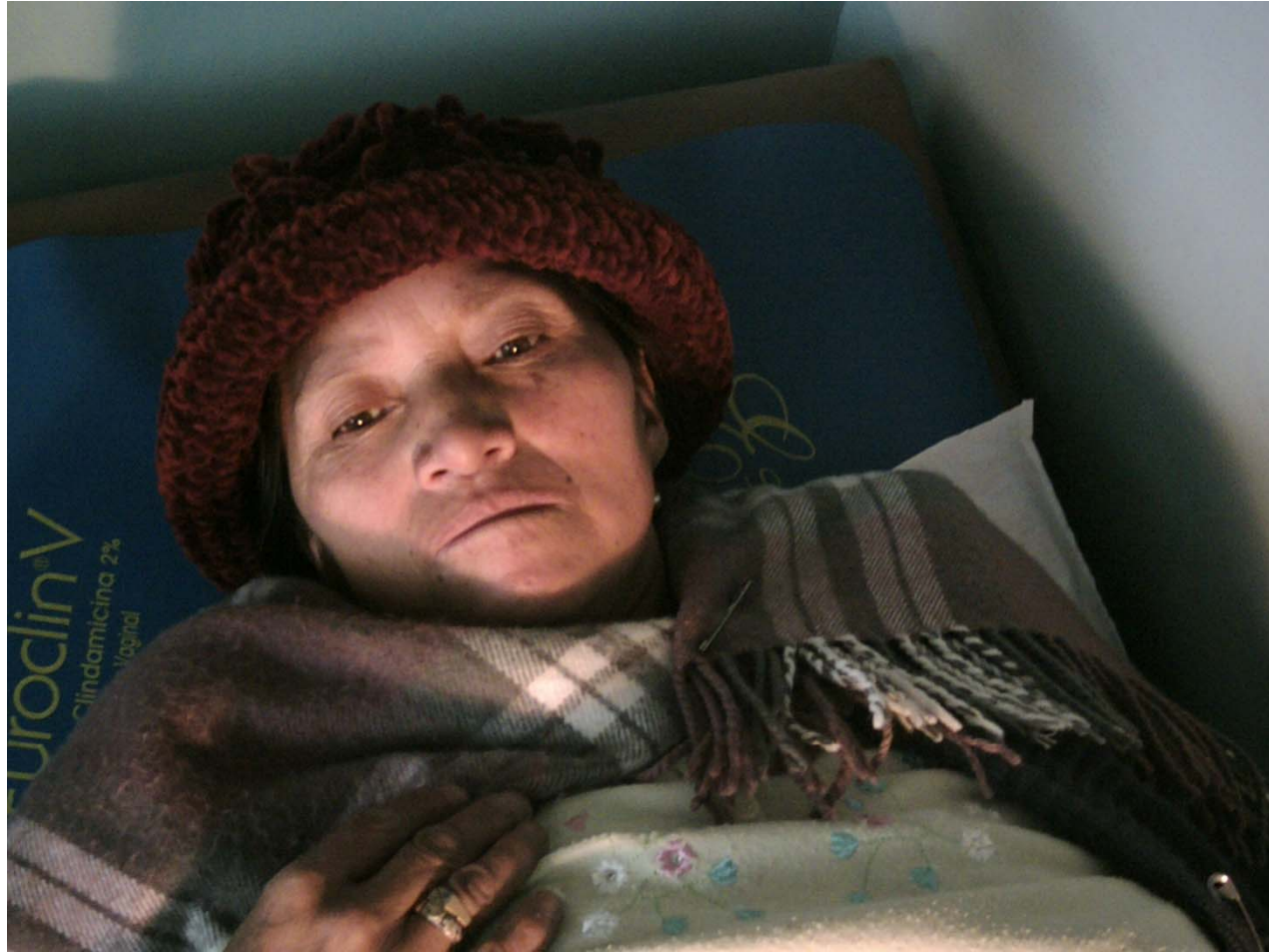






CATEDRAL DE AZOGUES